

torijski arhiv, Dubrovnik 1424, 11, 95—56. — 7 Idem, 1424, 11, 96; „Item miserunt per Ziuchum Giny patronum barce Venetias ad manus Marci Mercarij designandos filio Francesci cugini dicti testatoris, secundum formam legati dicti testamenti libros infrascriptos in una vegete et capsula prout idem patronus confessus fuit illos habuisse legatos...”

Jurica BAČIĆ

Scientific Society for History of Health Culture of Croatia, Zagreb, Dubrovnik

MAGISTAR JACOBUS, A DUBROVNIK'S MEDICINE DOCTOR—PHYSICIAN
AND HIS LIBRARY FROM 1424 YEAR

In the Article Autor gives an account of the life and the work of the magister Jacobus de Salgheriis, a Dubrovnik's medicine doctor — physician.

As we can see from the original archives documents, the magister Jacobus was states doctor in Dubrovnik from 1400. until 1424., when he died.

He was very capable and very estimate doctor in Dubrovnik's Republic.

In his testament, between the others, he cites the titles all of his books, which holds in his library.

The title of this books the Autor quotes in the addition of his article.

When we read this addition we can see how were a width of the theoretical knowledge Dubrovnik's doctors in the first half of XV century.

(Rad je Uredništvo primilo 20. IX 1985. god.)

Original scientific paper
UDC 614.253/616-091"14"-9"++

Erich ROSENZWEIG

Znanstveno društvo za povijest zdravstvene kulture Hrvatske, Zagreb

AMATUS LUSITANUSOV OPIS ROGATOG NOVOROĐENČETA, TE
NEKI DRUGI OPISI OVEĆIH ROGOVA KOD LJUDI

Amatus Lusitanus, rođeni Portugalac, maran, rođen 1511. god., srednjovjekovni poznati liječnik i znameniti medicinski pisac, objavio je u sedam knjiga, koje je nazvao „Curationum Medicinalium Centuria Septem”, u svakoj po stotinu izabranih slučajeva liječenja iz svoje vrlo obilne prakse. Slučajeve je jasno prikazao, a zatim još obično raspravljao o njima u tumačenjima „Sholiae”, uz vlastite primjedbe. Opisuje vrlo interesantne i rijetke pa i vrlo čudne slučajeve.

Živio je i radio kao praktički liječnik svoga vremena u više većih evropskih gradova, u Portugalu, Holandiji, Italiji, pa i u našem Dubrovniku, gdje je boravio dvije godine, od 1556. do 1558.

Već je svojoj prvoj medicinskoj knjizi „Centuriji”, završenoj u Ankoni 1549. god., u LI kuraciji (sl. br. 1), naveo i opisao tada doživljeni interesantni slučaj, koji ga je naročito impresionirao, kao kuriozum, novorođeno djetelo sa prirodno izraslim rogom na glavi: „De puero cum cornu in capite nascente”.

Amatus opisuje loši ishod tadanjeg operacijskog zahvata tog slučaja od strane poznatog kirurga, sa smrtnim ishodom po završetku operacije.

Prema Amatusovom navodu, taj rošćić na dječakovo glavi nije po rođenju bio bolan i nije isprva djetetu prouzrokovao nikavu poteškoću niti bilo kakvo zlo. Kako je dijete poodrastalo, povećavao se vremenom pomalo i taj rog, pa je djetetu kasnije smetao i zapinjao je za sve što je djetetu stavljano na glavu. Počešće puta je dječak usrdno molio oca da bi ga oslobodio te izrasline na glavi, a najviše ga je žalostio i uzrujavalo što su ga druga djeca, koja su tu izraslinu opazila, nazivala, „rogonjom”.

Otac je jednog dana uslišio dječakovo prekljinjanje i prizvao jednog vrlo glasovitog kirurga, koji je spretno i odvažno najprije najgornji dio roga prerezao. Zahvat dijete nije niti malo osjetilo i nije bio bolan. Kirurg je zatim, radi nedovoljnog prvotnog načina liječenja, misleći na bolji ishod operacije, ako bi ostatak rošćića orezao nisko, u korijenu, tako i učinio. Ali, Amatus s tugom primjećuje, operacijski zahvat bio je na nesreću takav, da je dječak umro uskoro, odnosno već za nekoliko sati poslije tog zahvata.

Amatus napominje da ga to nije nikako začudilo, budući da je rog tamo bio pretvrd i u donjem dijelu izrastao iz hubanje te bio medularne,

MEDICINALIUM. CENTVR. I. 269

Curatio LI. De puero cuius cornu in capite nascente.

NATVS est puer cum corniculo in capite: non dolebat, nec quicquam noxæ ex eo percipiebat, grandior verò factus puer, cornu quoque crevit, quod omnino deponendum ex capite puer contendeat, & à patre efflagitabat, ob id quod pueri illum cornutum appellabant, accersito igitur chirurgo plus iusto audace, primo partem superiorem praecidit, ex qua incisione, nullum ferè puer dolorem sensit: Chirurgus verò credens ita euenturum si radicibus corniculum refecerit, opus aggreditur, sed infœlici successu, breui enim, vel inter paucas horas puer obiit: nec mirandum, quum cornu illud prædurum, in parte inferiori conflatum ex craneo, & medullari cerebri substantia esset.

Curatio LII. De Pleuritide, ac de ratione vera, propter quam in pleuritide secanda vena sit axillaris eiusdem brachii ubi dolor est.

VIR Romandiolus robustus aetate triginta trium annorum pleuritide correptus fuit. Nam continua laborabat febris, & dolorem ingentem ac perforantem, in succingente costas membrana in pectoris dextra parte sublimi sentiebat, tussiebat, & difficulter spirabat: cui occurrens bouillam veticam semiplenam aqua

M + de-

Slika br. 1. Tekst opisa rogatog novorođenčeta. Amatus Lusitanus, Curationum medicinalium centuriae septum, Centuria I, Curatio LI, str. 269.

moždinaste substancije: „illud praedurum in parte inferiori conflatum ex craneo, & medullari cerebri substantia esset”.

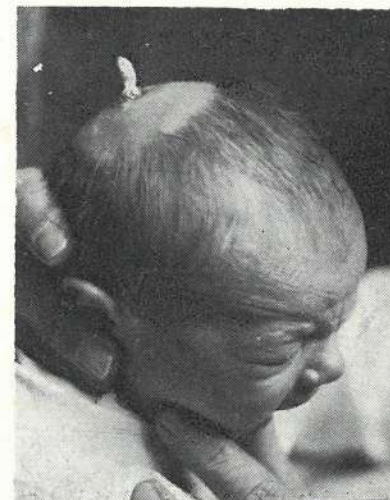
U toj kuraciji Amatus ne daje, kao inače u svojim uobičajenim „sholijama”, opširnije tumačenje, odnosno neki opširniji kometar o tom kurioznom slučaju s lošim ishodom operacijskog zahvata.

Sada bi mi iznijeli vlastiti, slični, a i sada još uvijek dosta rijetki, porođajni slučaj, koji se desio na Porođajnom odjelu Ginekološke klinike u Zagrebu 1951. god.

Radilo se o prirodnom intrauterusno izraslom roščiću na glavici donešenog muškog novorođenčeta, koji je odmah po rođenju djeteta zapažen.

Posve zdrava, 24-godišnja 1-para, rodila je čedo, u položaju s glavom normalno položenoj, koje je na obilno kosmatoj glavici imalo stršeci

izrasli rog u predjelu iznad desne parijetalne kosti, 1 cm od sagitalne suture, a 3 cm iznad male fontanele (sl. br. 2). Tvorevina je bila kao polipozni izdanak, duljine dobrog članka prsta, plosnatog oblika, crvenkasto-smeđe boje.



Slika br. 2. Slika novorođenog djeteta i izgled detinje glavice sa roščićem (M. A., m., br. 2010/51).

Izraslina je bila dosta fibrozna, sasvim epitelizirana, a sitno reznjasta, na ograničenoj bazi, na petlji i sa nešto širom bazom na koži, sa kojom je i pomična.

Odmah poslije rođenja i toalete djeteta, roščić je u lokalnoj anesteziji odstranjen. Dijete nije loše reagiralo na tu malu operaciju na glavici i za koji dan je sa zaraslom ranicom uredno otpušteno. Patološko-histološki nalaz je glasio: Polypus papillomatosus.

Suprotno čudnom Amatusovom srednjovjekovnom kuriozno navedenom rogu na čovječjoj glavi, novovjeka literatura, a naročito ona dermatološka, navodi da su već odavna poznati i opisani rogovi raznih veličina, pa i grotesknoga oblika i forme, kako kod djece, muškaraca i žena, raznih godina života. Pretežno kod žena. Tvorevine su nazivane Cornua cutanea vera iuvenilia; Cornua cutanea senilia; Cornu humanum.

Prvi opisani slučaj roga na koži ljudske lubanje objavljen u literaturi potječe iz god. 1300, kako ga je naveo Lafrancus.

Mišljenja su postojala da termin „rog” nije ispravan, jer tvorevine koje nose taj naziv samo naliče na pravi rog. Ali budući da je sličnost ipak često tako očita, da može biti govora o tom nazivu, jer nije pronađen neki bolji termin.

Tvrđi se da rog ne raste na inače sasvim normalnoj koži. Mi se nebi ovdje u ovome napisu o kožnim rogovima upuštali u dermatološku domenu i struku o patologijskoj osnovi bolesti ni o etiologiji, tj. dali su izrasli na dobroćudnoj ili na malignoj osnovi, pa ni o građi i terapiji tih izraslina, nego bi samo iznijeli neke već opisane impresionantne i velike forme, slike i čudne oblike takvih izraslina na glavi ljudi.

Najveći rog na koži ljudske glave opisao je Sutton. Rog je bio izrastao ženi usred čela i uz sam rub kose, te se zavijajući u luku spuštao preko lica, sve do incisure manubriuma sternuma.

Nadalje je po veličini roga O l i n d e r naveo izraslinu dugu 36 cm.

H o m e -ov bolesnik je imao rog dug 30 cm.

Rog u bolesnika D u m a u s e a u -a je bio 29 cm.

A h l i r t -ov slučaj je imao 24 cm dug rog.

Po širini roga mjerenog na bazi najveći je C r a f o r d -ov rog sa 22,2 cm, koji je imao također značajnu duljinu od 5,8 cm. Poslije njega se spominje onaj već po O l i n d e r -u navedeni, koji je imao također primjerno široku bazu roga.

Kod nekog ratara iz okolice Zenice u Bosni, opisuje G j a n k o v i ć rog i donosi sliku (sl. br. 3), da je bio izrastao sa lijeve strane glave, u predjelu lijeve parijetalne oblasti. Odstranjen kao pravi kožni rog, bio je dug 26 cm, na bazi mjeren bio je 10 cm, u sredini 9 cm, a na vršku 6 cm, a težio je 91 g.

Literatura navodi da ima rogova koji vrlo sličie kako po boji tako i po obliku te konzistenciji pravom ovčjem rogu, iako su izrasli iz mekog oglavka, a ne iz pokosnice ili lubanje.



Slika br. 3. Slika glave s rogom ratara iz Bosne (iz zbirke prim. dr A. Goldbergera, Zenica).



Slika br. 4. Slika 69-godišnje žene s rogom nasred čela.

Vrlo impresivnu sliku takvog roga i opis donosi R a y iz Toronta, pa je donosimo i mi (sl. br. 4), radi vrlo i naročito impresionantnog izgleda. Radi se o 69-godišnjoj ženi, kojoj je rog izrastao u sredini čela, a na samom rubu kose. Žena je izjavila da je pred 20 godina postojao na tome mjestu samo „prišt“-oteklina, koja se sama otvorila i ispraznila.

Rog se malo po malo vremenom povećavao i postao naročito pomičan i smješten tako, da ga je žena mogla isprva vješto pokrivati sa ovčjim pramenom svoje kose i tako ga prikrivala. Kad je rog još dalje rastao i kad ga više nije mogla sakrivati, a osim toga ju je kasnije i bolio, tiskajući na donji dio čela, zatražila je liječničku pomoć i došla najprije na savjet.

Rožna izraslina je bila duga 17 cm, okružila se za 3 cm, te odmaknuta i udaljena, a projicirana od samoga čela za 10,5 cm. U opštoj anestezijskoj je roga bio ekscidiran i na bazalnom prerezu je nađen stratificirani epitel sa uklopljenim mjestima keratina. Šest mjeseci poslije ekscizije roga žena je bila dobro i bez ikakvih postoperacijskih teškoća.

Poznato je, međutim, da kožni rogovi mogu, osim najobičnijeg sijela na kosmatoj glavi kod ljudi, izrasti i na raznim mjestima i dostići dosta veliku duljinu.

Čudnu i zapravo neobičnu lokalizaciju takvog kožnog roga predstavlja formacija i izraslina nad baznom falangom i metakarpofalangnim zglobom palca desne ruke muškarca, gdje je izraslina bila 4 cm, a zapremala je na bazi površinu od 4 puta 2 cm.

D a y je zapazio na glavi, ali otraga na desnoj hrskavičastoj uški uha, kod 38-godišnjaka, rog duljine 2,5 cm i 1 cm širine okolo na bazi te izrasline.

Grotesknu formaciju izrasline kožnog roga okosnice oglavka prikazuje uz sliku K l o s e (sl. br. 5) uz tekst „Groteskne forme izrasline na sred glave među kosom bolesnice“.



Slika br. 5. Rožna izraslina na sred glave žene.

Rogovi kao izrasline na glavi kod ljudi nisu neke naročite rijetkosti, iako su ih ranije smatrali, kao i neka neobična drugovrsna ljudska zbivanja, kako ih je naturalista Plinije St. nazivao, za „Namque maxuma etsi para circa hoc miracula existunt“ (Postoje naime iako rijetka, ali i najveća čuda).

Erich ROSENZWEIG

Scientific Society for History of Health Culture of Croatia, Zagreb

HISTORICAL DATA ABOUT AMATUS LUSITANUS' HORNED NEWBORN,
AND OTHER IDENTICAL HORNS IN HUMANS

Amatus Lusitanus describes bad outcome of operation for removal of a horn from infant's head with exitus soon after operation.

No wonder when the horn was too hard and grown out of the cranium with medulary substance.

Next, own case of a horned newborn infant with a horn immediately post partum removed, without complications.

Further on more information about other human horns and their sizes and measures and a very impressive case of a horned farmer in Bosnia and picture with description of a woman with a 20 year old horn on her forehead which stretched out measured 17 cm.

Grotesque picture of a horned woman is also shown.

In this work it has not been entered into domain of dermatology and structure of pathological basis of cutaneous horns but there are only mentioned already known sized and measures of these growths with five photos with text.

(Rad je Uredništvo primilo 10. VIII 1982. god.)

Original scientific paper
UDC 614.253+781.6"17"

Mihailo F. PROTIĆ

Naučno društvo za istoriju zdravstvene kulture Srbije, Beograd

DR JOVAN PAČU.

NAŠA SAZNANJA O NJEGOVOM LEKARSKOM I MUZIČKOM RADU

Mnogi lekari se u slobodnom vremenu bave raznim zanimanjima, kao što su književnost, slikarstvo, vajarstvo, umetnička fotografija, muzika u izvođačkom ili kompozitorskom smislu, i dr. To mogu raditi iz razloga da se van svog radnog vremena zanimaju nekim drugim poslom, u ovom slučaju veoma radosnim u plemenitim, ali i da se takvim radom, koji je drugog smisla, uklone i odmire iz svakodnevnice, gde su okruženi u osnovi neprijatnim elementima života čoveka, bolešću, pa i smrću i tugom.

Jedan od naših poznatih lekara, dr Jovan Paču, se pored svog lekarskog poziva, bavio sviranjem na instrumentima, posebno na klaviru, ali i komponovanjem. O njegovom radu kao lekara i umetnika se malo zna i malo je pisano, a za sve što je činio nije mu odati odgovarajuće priznanje. To me je navelo da se pozabavim ovim našim istaknutim čovekom i da potražim, koliko se to moglo, podatke o njemu, te da osvetlim njegov lik divnog čoveka, lekara i umetnika.

Jovan Paču je rođen u selu Šandoru kod Subotice 17. III 1846. god. u srpskoj porodici, cincarskog porekla, koja se u Ugarsku doselila pre 1700. god.

Osnovnu školu i gimnaziju je učio u Subotici i Požunu.

Posle završene velike mature upisao se na Medicinski fakultet u Budimpešti, gde ostaje godinu dana, pokazujući veliku volju za studije i spretnost i savesnost za medicinu. Studije nastavlja u Pragu, a završava ih 1872. god.

Uporedo s medicinom on uči muziku i još kao početnik se ogleda u komponovanju sa nekoliko zapaženih kompozicija za klavir i hor.

Kao mlad lekar radio je u Velikoj Kikindi, zatim Somboru, da se krajem osamdesetih godina nastani u Sarajevu. Iz Sarajeva dolazi u Novi Sad 1892. god., odakle prelazi u Zagreb 1893. god., gde ima bolje uslove za muziciranje i tu ostaje sve do svoje smrti 30. X 1902. god.

Dr Jovan Paču je kao lekar bio jako omiljen zbog svog stava i čovečnosti prema bolesnicima. Za njega nije postojalo određeno radno vreme. U svako doba dana i noći bio je spreman da dođe do bolesnika i da mu pomogne i bez ikakve naknade, dajući veoma često bolesnicima novac i lekove. U Sarajevu je bio omiljen kako kod pravoslavaca, tako